



## Artigo Original

# Displasia do desenvolvimento do quadril bilateral tratada com redução cruenta e osteotomia de Salter: análise dos resultados radiográficos<sup>☆</sup>

Anastácio Kotzias Neto<sup>\*</sup>, Adriana Ferraz, Franco Bayer Foresti e Rafael Barreiros Hoffmann

Hospital Infantil Joana de Gusmão, Florianópolis, SC, Brasil

### INFORMAÇÕES SOBRE O ARTIGO

Histórico do artigo:

Recebido em 10 de março de 2013

Aceito em 10 de outubro de 2013

Palavras-chave:

Luxação congênita de quadril/patologia

Luxação congênita de quadril/etiologia

Luxação congênita de quadril/cirurgia

Luxação congênita de quadril/terapia

### R E S U M O

**Objetivos:** avaliar os resultados radiográficos de pacientes portadores de displasia do desenvolvimento do quadril (DDQ) bilateral, submetidos ao tratamento cirúrgico por meio da redução cruenta e osteotomia de Salter associada ou não ao encurtamento femoral descrito por Ombrédanne.

**Métodos:** trata-se de estudo descritivo retrospectivo com análise de 21 pacientes com DDQ bilateral (42 quadris), tratados no Hospital Infantil Joana de Gusmão (HIJG) e operados entre agosto de 1997 e outubro de 2009. Para avaliação dos resultados radiográficos, foram medidos o índice acetabular e o ângulo *center-edge* (CÊ) de Wiberg e usadas as classificações de Severin e de Kalamchi e MacEwen. Análises estatísticas descritivas e paramétricas foram usadas para avaliação dos dados.

**Resultados:** não observamos diferença estatisticamente significativa na análise dos parâmetros radiográficos comparando-os quanto ao lado acometido, à ordem dos procedimentos e à feitura de encurtamento femoral ou não, embora exista diferença significativa entre eles nos períodos pré e pós-operatório.

**Conclusão:** redução cruenta associada à osteotomia do íliaco descrita por Salter apresentou melhoria significativa dos parâmetros radiográficos analisados na comparação dos valores pré e pós-operatórios. Essa melhoria ocorreu independentemente da feitura ou não do encurtamento femoral de Ombrédanne. A complicação mais prevalente no grupo estudado foi a necrose avascular da cabeça femoral.

© 2014 Sociedade Brasileira de Ortopedia e Traumatologia. Publicado por Elsevier Editora Ltda. Todos os direitos reservados.

<sup>☆</sup> Trabalho realizado no Serviço de Ortopedia e Traumatologia do Hospital Infantil Joana de Gusmão, Florianópolis, SC, Brasil.

<sup>\*</sup> Autor para correspondência.

E-mail: [akotzias@kotzias.com.br](mailto:akotzias@kotzias.com.br) (A. Kotzias Neto).

0102-3616/\$ – see front matter © 2014 Sociedade Brasileira de Ortopedia e Traumatologia. Publicado por Elsevier Editora Ltda. Todos os direitos reservados.  
<http://dx.doi.org/10.1016/j.rbo.2014.01.007>

## Bilateral developmental dysplasia of the hip treated with open reduction and Salter osteotomy: analysis on the radiographic results

### A B S T R A C T

#### Keywords:

Hip dislocation,  
congenital/pathology  
Hip dislocation,  
congenital/etiology  
Hip dislocation,  
congenital/surgery  
Hip dislocation,  
congenital/therapy

**Objectives:** to evaluate the radiographic results from patients with bilateral developmental dysplasia of the hip (DDH) who underwent surgical treatment by means of open reduction and Salter osteotomy, with or without associated femoral shortening as described by Ombrédanne.

**Methods:** this was a retrospective descriptive study in which 21 patients with bilateral DDH (42 hips) were analyzed. They were treated at Hospital Infantil Joana de Gusmão (HIJG), with operations between August 1997 and October 2009. To evaluate the radiographic results, the acetabular index and the Wiberg center-edge angle were measured and the Severin and Kalamchi-MacEwen classifications were used. Descriptive and parametric statistical analyses were used to evaluate the data.

**Results:** we did not observe any statistically significant difference in analyzing the radiographic parameters, making comparisons regarding the side affected, the order of the procedures and whether femoral shortening was performed, although there was a significant difference between them from before to after the operation.

**Conclusion:** open reduction in association with iliac osteotomy as described by Salter presented significant improvements in the radiographic parameters analyzed, comparing the pre and postoperative values. This improvement occurred independently of whether Ombrédanne femoral shortening was performed. The most prevalent complication in the study group was avascular necrosis of the femoral head.

© 2014 Sociedade Brasileira de Ortopedia e Traumatologia. Published by Elsevier Editora Ltda. All rights reserved.

## Introdução

A displasia do desenvolvimento do quadril (DDQ) representa um espectro de anormalidades no desenvolvimento dessa articulação que variam conforme a idade do paciente e vão desde defeitos autolimitados, sem consequência em longo prazo, até a luxação, que pode levar a deficiência permanente.<sup>1</sup> Nos casos em que ocorre a luxação do quadril, o acetábulo apresenta deficiência no seu aspecto anterossuperior e mostra-se espesso, raso e oblíquo.<sup>2</sup> A etiologia é multifatorial com causas genéticas, hormonais e ambientais, mas acredita-se que a causa primária seja a restrição dos movimentos do feto ou a hiperelasticidade da cápsula articular do quadril.<sup>3</sup>

A incidência de DDQ com luxação é de cerca de um por mil nascidos vivos, mais prevalente em crianças com apresentação pélvica, do gênero feminino e com história familiar positiva de 12% a 33%.<sup>3-6</sup>

O prognóstico da DDQ está diretamente ligado ao diagnóstico precoce que permite tratamento mais efetivo e menos agressivo ao paciente.<sup>7</sup> Entretanto, um número considerável de casos é diagnosticado após o início da marcha.<sup>8</sup> O tratamento tem como objetivo a recuperação da congruência articular e sua estabilidade, a fim de promover seu desenvolvimento fisiológico. Quando instituído nos primeiros dias de vida, obtém um alto índice de sucesso e reduzido índice de complicações. À medida que a criança cresce, aumentam as alterações anatômicas, o que torna o tratamento mais difícil.<sup>9,10</sup> Nas crianças menores, inicia-se o tratamento com redução incruenta por meio do uso do suspensório de Pavlik, efetivo em até 95% dos casos.<sup>3</sup> Após os seis meses de idade, o suspensório perde a eficácia e o tratamento preconizado

passa a ser a redução incruenta com imobilização gessada. Nas crianças com mais de 18 meses de vida o tratamento varia da redução incruenta e imobilização gessada até a redução cruenta associada a osteotomias. A descrita por Salter é o procedimento de escolha e pode ou não ser associado ao encurtamento femoral descrito por Ombrédanne.<sup>3,11-13</sup>

A importância da identificação precoce e do tratamento adequado para essa doença é prevenir suas sequelas, como a deformidade da cabeça femoral, a anteversão do colo femoral, a coxa valga e o acetábulo displásico, que evoluem para artrose do quadril.<sup>14,15</sup>

O objetivo deste estudo é avaliar os resultados radiográficos de pacientes submetidos ao tratamento cirúrgico da luxação bilateral, com redução cruenta combinada a osteotomia de Salter associada ao encurtamento femoral de Ombrédanne quando necessário.

## Material e métodos

Trata-se de um estudo descritivo e retrospectivo. Foram revisados os prontuários de todos os pacientes com DDQ atendidos no Hospital Infantil Joana de Gusmão (HIJG) entre agosto de 1997 e outubro de 2009. Foram tratados 296 pacientes, 70 (23,65%) por meio do suspensório de Pavlik, 93 (31,42%) com redução incruenta mantida em gesso pelvipodálico, 21 (7,09%) com redução cruenta isolada e 112 (37,84%) com redução aberta associada à osteotomia. Das osteotomias, 11 (9,82%) pacientes foram submetidos à do tipo Dega, quatro (3,57%) à de Pemberton, dois (1,79%) à de Chiari, dois (1,79%) à de Steel, um (0,89%) à de Kalamchi e um (0,89%) à de Shelf. Nos 91 (81,25%) pacientes restantes foi feita a de Salter. Neste estudo foram

analisados apenas os casos com acometimento bilateral tratados por meio de redução cruenta e osteotomia de Salter com ou sem encurtamento femoral de Ombrédanne. Analisamos 21 pacientes com DDQ bilateral (42 quadris operados). Desses, 19 (90,5%) eram do gênero feminino e dois (9,5%) do masculino. A média de idade no momento do diagnóstico foi de 2,3 anos, o mais precoce com um mês e o mais tardio com 4,6 anos. O tempo médio de seguimento foi 5,8 anos, variação de dois anos a 13 anos e nove meses.

O tempo de imobilização no pós-operatório foi de seis semanas. Os pacientes foram tratados por dois cirurgiões. Em dois casos (9,5%) o tratamento prévio com Pavlik e a redução incruenta foram feitos. Os demais (90,5%) não foram submetidos a qualquer tipo de tratamento anteriormente.

Em um paciente não foi feita a retirada do material de osteossíntese por dificuldades técnicas. Em todos os outros o material foi retirado. A média de tempo pós-operatório para esse procedimento foi de 21,5 meses para o lado esquerdo e 22,45 meses para o direito.

Para a avaliação dos resultados radiográficos, usamos o índice acetabular (IA), o ângulo *center-edge* (CÊ) de Wiberg,<sup>16</sup> a classificação de Severin<sup>17</sup> e o tipo de necrose avascular da cabeça do fêmur, segundo a classificação de Kalamchi e MacEwen.<sup>18</sup> A análise estatística foi feita de forma descritiva e analítica por meio dos métodos qui-quadrado, Wilcoxon pareado, t de Student e t de Student pareado, com o objetivo de estabelecer significância estatística entre os parâmetros avaliados. Usamos o *software* Sestatnet<sup>19</sup> para a análise dos dados e consideramos o nível de significância de 0,05.

Este estudo foi aprovado pelo Comitê de Ética em Pesquisa (CEP-HIJG) e inscrito sob o protocolo 027/2011.

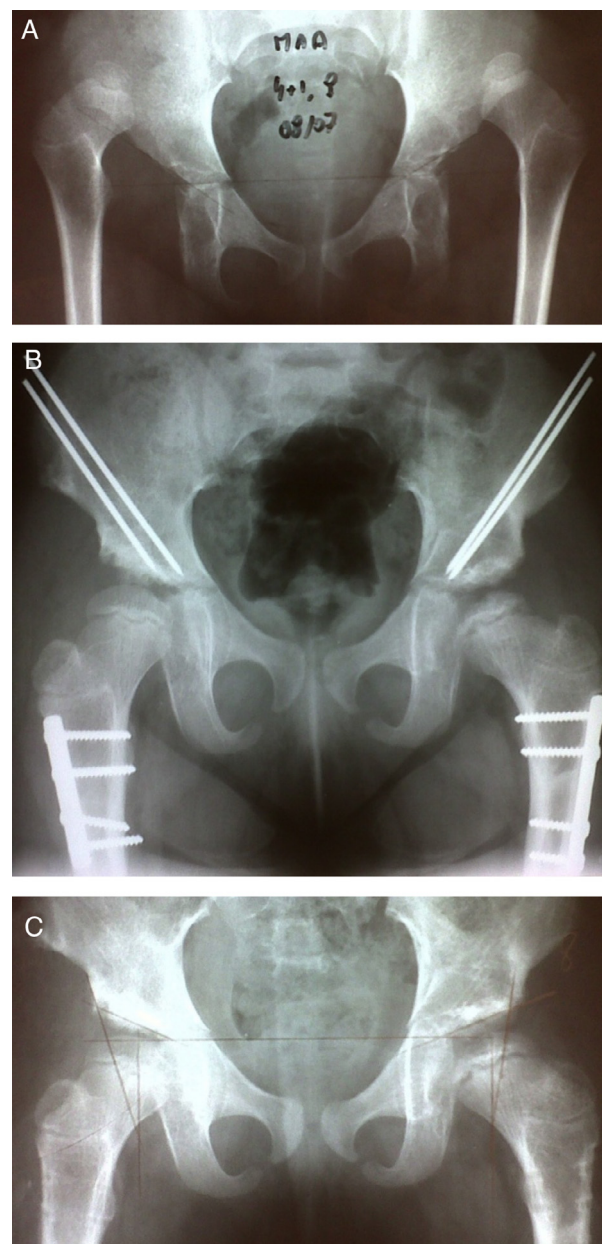
## Resultados

O IA pré-operatório médio foi de  $38^\circ (\pm 6,1^\circ)$ , o lado direito apresentou  $36,9^\circ (\pm 5,6^\circ)$  de média e o lado esquerdo  $39^\circ (\pm 6,5^\circ)$ . Não houve diferença estatística em relação a esse dado, o que indica que a amostra é homogênea (tabela 1).

A média do IA pós-operatório de seis semanas foi  $21,8^\circ (\pm 5,9^\circ)$  nos 42 quadris. O lado direito teve  $22,8^\circ (\pm 6,2^\circ)$  de média e o lado esquerdo  $20,8^\circ (\pm 5,5^\circ)$ . Não houve diferença significativa (tabela 1). O IA tardio teve média geral de  $18,2^\circ (\pm 6,3^\circ)$ , o lado direito de  $19,6^\circ (\pm 7,3^\circ)$  e o lado esquerdo de  $16,9^\circ (\pm 5,0^\circ)$ . Não houve diferença estatisticamente significativa, porém houve diferença significativa se compararmos o IA pré-operatório com o pós-operatório de seis semanas e com o pós-operatório tardio (tabela 1).

O grau de necrose da cabeça do fêmur foi avaliado. Não houve necrose em oito pacientes, dois tiveram acometimento bilateral e 11 apresentaram necrose unilateral. Dos 42 quadris operados, 27 não apresentaram necrose (64,29%), necrose tipo 1 ocorreu em três pacientes (7,14%), tipo 2 em cinco (11,9%), tipo 3 em quatro (9,52%) e tipo 4 em três (7,14%). Em relação ao lado acometido, não encontramos diferença estatisticamente significativa (tabela 2) (figs. 1 A-C e 2 A-C).

Em relação ao CÊ de Wiberg,<sup>16</sup> o pós-operatório teve média de  $19,4^\circ (\pm 11,6^\circ)$ , a do lado direito foi de  $18,1^\circ (\pm 11,7^\circ)$  e a do lado esquerdo de  $19,7^\circ (\pm 12,3^\circ)$ . Não houve diferença significativa entre os lados (tabela 2).



**Figura 1 – (A) Paciente feminina, quatro anos e um mês, pré-operatório em 08/2007. (B) Rx de 16/08/2009, pós-operatório de dois anos e cinco meses do quadril direito e um ano e seis meses do quadril esquerdo. (C) Rx de 02/10/2010 pós-operatório de três anos e três meses do quadril direito e dois anos e oito meses do esquerdo, que apresenta necrose tipo 1 da cabeça femoral.**

Do total de quadris, conforme Severin<sup>17</sup> (tabela 2), 28 (66,67%) apresentaram resultados bons e ótimos (Severin 1 e 2), 10 (23,81%) regulares (Severin 3), quatro (9,52%) ruins (Severin 4 e 5) e nenhum caso foi classificado como Severin 6. Na comparação dos lados, não encontramos diferença estatisticamente significativa.

Os quadris abordados no primeiro tempo cirúrgico apresentaram resultados semelhantes aos abordados no segundo tempo, pois não houve diferença estatística em relação ao IA

**Tabela 1 – Valores do índice acetabular no pré e pós-operatório (em graus) em relação ao lado acometido**

Paciente	IA pré-operatório		IA pós-operatório 6 semanas		IA pós-operatório tardio	
	Lado D	Lado E	Lado D	Lado E	Lado D	Lado E
1	47	44	26	30	18	20
2	30	45	26	28	9	14
3	35	40	15	10	16	10
4	42	42	19	22	27	12
5	35	42	36	26	40	18
6	33	38	19	18	11	12
7	40	38	26	16	12	10
8	40	40	18	18	20	22
9	38	40	26	25	30	19
10	40	42	21	16	20	21
11	38	34	23	17	12	18
12	50	45	10	20	10	8
13	31	31	27	23	19	18
14	37	50	23	18	16	25
15	37	32	20	17	23	20
16	32	33	18	16	17	16
17	41	45	32	26	21	23
18	36	29	32	23	24	23
19	35	40	18	20	22	21
20	25	24	18	16	21	11
21	34	46	27	32	23	15
Média	36,9	39	22,8	20,8	19,6	16,9
	DP 5,6	DP 6,5	DP 6,2	DP 5,5	DP 7,3	DP 5,0
	38		21,8 <sup>a</sup>		18,2 <sup>b</sup>	
	DP 6,1		DP 5,9		DP 6,3	
	(p = 0,2)		(p = 0,16)		(p = 0,16)	

IA, índice acetabular; D, direito; E, esquerdo; DP, desvio-padrão.

<sup>a</sup> Diferença significativa entre o IA pré e pós-operatório de 6 semanas ( $p < 0,000001$ ).

<sup>b</sup> Diferença significativa entre o IA pré e pós-operatório tardio ( $p = 0,001$ ).

de seis semanas de pós-operatório, IA tardio, CÊ de Wiberg ( $p = 0,28$ ), grau de necrose avascular na cabeça femoral e na classificação de Severin ( $p = 0,09$ ). A média de idade dos pacientes no momento da primeira cirurgia foi de 3,7 anos (1,9 a 6,8 anos) e da segunda cirurgia 4,3 anos (2,5 a oito anos), com um intervalo médio de 7,2 meses (3 a 15 meses) entre as intervenções (tabela 3 e figs. 3 A-C).

Outro critério analisado foi em relação aos pacientes que necessitaram de encurtamento femoral. A osteotomia do fêmur descrita por Ombrédanne<sup>12</sup> foi feita em 13 pacientes (24 quadris; 57,14%). Não houve diferença estatisticamente significativa em nenhum dos critérios analisados: IA de seis semanas ( $p = 0,25$ ), IA tardio ( $p = 0,06$ ), necrose avascular da cabeça femoral ( $p = 0,08$ ), CÊ de Wiberg ( $p = 0,18$ ) e classificação de Severin ( $p = 0,39$ ).

Revisão cirúrgica foi necessária em quatro quadris (9,52%) e os pacientes não apresentaram infecção no pós-operatório.

## Discussão

O tratamento da DDQ tem como premissa básica a obtenção de redução concêntrica e estável do quadril na posição funcional de apoio. A instabilidade da redução tem como origem o mau direcionamento do acetábulo no sentido anterior e lateral. A redução aberta associada à osteotomia do ilíaco de Salter para redirecionar o acetábulo é hoje um método clássico de tratamento.<sup>20</sup>

Na literatura encontramos poucos estudos que mostrem os resultados em pacientes tratados tardiamente de DDQ bilateral, submetidos ao tratamento cirúrgico por meio da redução cruenta e osteotomia de Salter associada ou não ao encurtamento femoral descrito por Ombrédanne.

Muitos autores recomendam que a redução cruenta associada à osteotomia do osso inominado para correção da displasia acetabular seja efetuada em crianças com no mínimo 18 meses de idade<sup>21</sup> e que a técnica descrita por Salter<sup>22</sup> seja aplicada para pacientes com no máximo seis anos. Diversos estudos avaliam clínica e radiograficamente o pré e o pós-operatório de crianças com DDQ submetidas à redução cruenta e osteotomia de Salter,<sup>2,11,20,21,23-34</sup> porém nenhum deles usa como amostra somente os pacientes com acometimento bilateral.

Neste estudo foram avaliados 21 pacientes com DDQ bilateral com intervalo médio de 7,2 meses entre as cirurgias. A variação do tempo entre elas deveu-se a recuperação da mobilidade do quadril inicialmente operado.

Prado et al.<sup>21</sup> estudaram 32 pacientes, 42 quadris, 10 bilaterais, todos submetidos a redução cruenta e osteotomia de Salter. Dos 10 pacientes com acometimento bilateral, 10 articulações foram operadas entre os dois e quatro anos de idade, as outras 10 dos quatro aos sete anos, com tempo médio de quatro meses entre as cirurgias.

Bertol et al.<sup>20</sup> avaliaram 103 quadris de oito meninos e 85 meninas, 10 casos bilaterais. Todos foram submetidos a redução cruenta e osteotomia de Salter, associadas ou não à



**Tabela 2 – Avaliação de parâmetros pós-operatórios na comparação dos lados**

Paciente	Classificação de Kalamchi e MacEwen <sup>18</sup> para NAV da cabeça femoral		Ângulo center-edge (CÊ) de Wiberg <sup>16</sup> (em graus)		Classificação de Severin <sup>17</sup>	
	Lado D <sup>a</sup>	Lado E <sup>a</sup>	Lado D	Lado E	Lado D <sup>b</sup>	Lado E <sup>b</sup>
1	–	–	18	22	1B	1A
2	–	–	37	28	1A	1A
3	–	2	17	12	1B	3
4	1	–	20	18	1B	2A
5	3	–	<0	11	4B	3
6	–	–	31	40	1A	1A
7	2	–	34	40	1A	2A
8	2	–	13	8	3	3
9	2	–	<0	16	4B	3
10	–	–	15	24	2B	1A
11	–	4	32	40	1A	2A
12	4	2	35	17	2B	2B
13	–	–	19	19	1A	1A
14	–	–	15	16	2B	1B
15	–	3	10	0	3	4A
16	–	–	10	30	3	1A
17	3	3	19	10	1A	3
18	–	1	18	8	1B	3
19	–	4	33	<0	2A	5
20	–	–	16	30	1B	1A
21	1	–	8	24	3	1A
Média			18,1 DP 11,7	19,7 DP 12,3		
				19,4 DP 11,6 (p = 0,41)		

NAV, necrose avascular; DP, desvio-padrão.

<sup>a</sup> Diferença não significativa entre os lados acometidos (p = 0,18).<sup>b</sup> Diferença não significativa entre os lados acometidos (p = 0,08).

osteotomia de rotação e varizante do fêmur. Na nossa casuística não fizemos varização.

Carvalho Filho et al.<sup>2</sup> avaliaram três meninos e 15 meninas – quatro casos bilaterais – em fase de marcha com DDQ não tratadas previamente. A cirurgia foi feita em um só tempo e a média de idade dos pacientes foi de 19 meses.

Rocha et al.<sup>23</sup> analisaram 18 quadris femininos submetidos a redução cruenta, osteotomia de Salter e Ombrédanne com idade entre dois e oito anos, em que quatro casos eram bilaterais. Nesses, o tempo médio entre as cirurgias foi de seis meses.

El-Sayed et al.<sup>24</sup> trataram 87 pacientes com DDQ por meio de redução aberta e osteotomia de Salter e os 22 casos bilaterais foram operados com um intervalo de seis semanas. Bhuyan<sup>25</sup> aguardou de três a seis meses para fazer o procedimento no quadril contralateral.

Quanto ao seguimento pós-operatório dos pacientes deste estudo, o tempo médio foi de 5,8 anos. Carvalho Filho et al.<sup>2</sup> acompanharam seus pacientes em média por quatro anos, enquanto Rocha et al.<sup>23</sup> o fizeram por quatro anos e oito meses. Inúmeros autores descrevem o tempo de seguimento dos pacientes tratados variando de um ano a 24 anos e seis meses.<sup>11,20,21,23–32</sup>

Sobre a avaliação radiográfica, o IA pré-operatório médio dos casos estudados foi de 38°, o valor médio do lado direito foi de 36,9° e o do esquerdo de 39°. Quanto ao IA do pós-operatório

de seis semanas, encontrou-se valor médio de 21,8°, à direita 22,8° e à esquerda 20,8°. No pós-operatório tardio a média obtida foi de 18,2°. Houve diferença estatisticamente significativa entre os IA pré e pós-operatórios (p < 0,05).

Na análise angular no pré-operatório, Carvalho Filho et al.<sup>2</sup> encontraram 39° e no pós-operatório a média foi de 22°.

Rocha et al.<sup>23</sup> encontraram valores médios de 43,3° à direita e 42,1° à esquerda e no pós-operatório de 31,57° e 30,36°, respectivamente. Apesar de mais altos, também observaram diferença significativa entre o pré e o pós-operatório (p < 0,001).

Yagmur et al.<sup>26</sup> fizeram osteotomia de Salter ou Steel em seus pacientes. O IA pré-operatório médio foi de 37,8° e melhorou para 21,2° no pós-operatório.

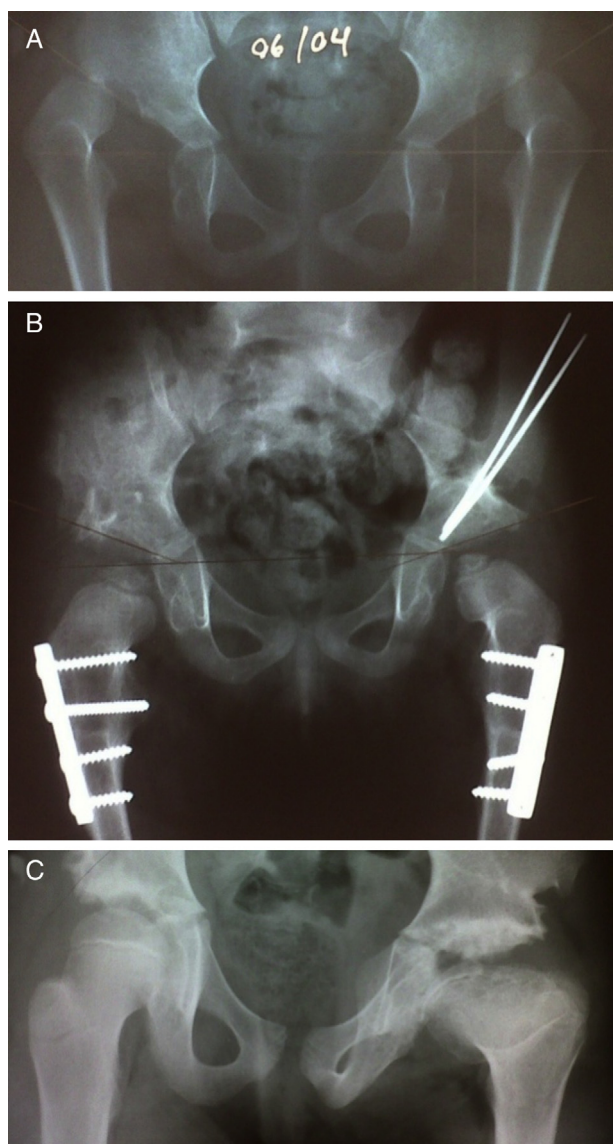
El-Sayed et al.<sup>24</sup> encontraram diferença estatisticamente significativa entre os valores pré e pós-operatórios do IA, que diminuíram de 41,56° para 20,41° em crianças menores de quatro anos. Bhuyan<sup>26</sup> reduziu o IA de 42° (± 5) para 21° (± 2). Abdullah et al.<sup>27</sup> obtiveram melhoria significativa do IA em todos os 42 quadris tratados, que diminuíram de 44° (± 2,5) para 23° (± 3). Chang et al.,<sup>11</sup> em 63 crianças, encontraram a média do IA pré-operatório de 35,4°, 17° após seis meses da cirurgia e 12,6° após dez anos. No nosso estudo, a tendência dos valores do IA com o passar do tempo foi decrescente, variou para 18,2°, porém sem diferença estatisticamente significativa em relação aos valores do pós-operatório de seis semanas (p = 0,06).

**Tabela 3 – Avaliação de parâmetros pós-operatórios em relação ao lado abordado mais precoce e mais tardiamente**

Paciente	Idade (em meses)		IA pós-operatório 6 semanas (em graus)		IA pós-operatório tardio (em graus)		Classificação de Kalamchi e MacEwen <sup>18</sup> para NAV da cabeça femoral <sup>1a</sup>		Ângulo center-edge (CÊ) de Wiberg <sup>16</sup> (em graus)		Classificação de Severin <sup>17 b</sup>	
	1ª C	2ª C	1ª C	2ª C	1ª C	2ª C	1ª C	2ª C	1ª C	2ª C	1ª C	2ª C
1	42	46	26	30	18	20	–	–	18	22	1B	1A
2	27	33	26	28	9	14	–	–	37	28	1A	1A
3	59	65	15	10	16	10	–	2	17	12	1B	3
4	31	35	22	19	12	27	–	1	18	20	2	1B
5	82	86	36	26	40	18	3	–	<0	11	4B	3
6	23	30	18	19	12	11	–	–	40	31	1A	1A
7	31	39	26	16	12	10	2	–	34	40	1A	2A
8	28	38	18	18	20	22	2	–	13	8	3	3
9	43	46	26	25	30	19	2	–	<0	16	4B	3
10	45	52	21	16	20	21	–	–	15	24	2B	1A
11	40	44	23	17	12	18	–	4	32	40	1A	2A
12	81	96	20	10	8	10	2	4	17	35	2B	2B
13	35	40	27	23	19	18	–	–	19	19	1A	1A
14	48	54	23	18	16	25	–	–	15	16	2B	1B
15	57	64	17	20	20	23	3	–	0	10	4A	3
16	35	42	16	18	16	17	–	–	30	10	1A	3
17	23	33	32	26	21	23	3	3	19	10	1A	3
18	60	71	32	23	24	23	–	1	18	8	1B	3
19	66	79	18	20	22	21	–	4	33	<0	2A	5
20	35	41	18	16	21	11	–	–	16	30	1B	1A
21	35	43	27	32	23	15	1	–	8	24	3	1A
Média	44,1	51,3	23,2	20,4	18,6	17,9			21,2	20,7		
	DP 17,4	DP 18,6	DP 5,7	DP 5,9	DP 7,3	DP 5,3			DP 10,7	DP 10,8		
	47,7		21,8		18,2				20,9			
	DP 18,2		DP 5,9		DP 6,3				DP 10,7			
			(p = 0,1)		(p = 0,39)				(p = 0,28)			

C, cirurgia; IA, índice acetabular; DP, desvio-padrão; NAV, necrose avascular.

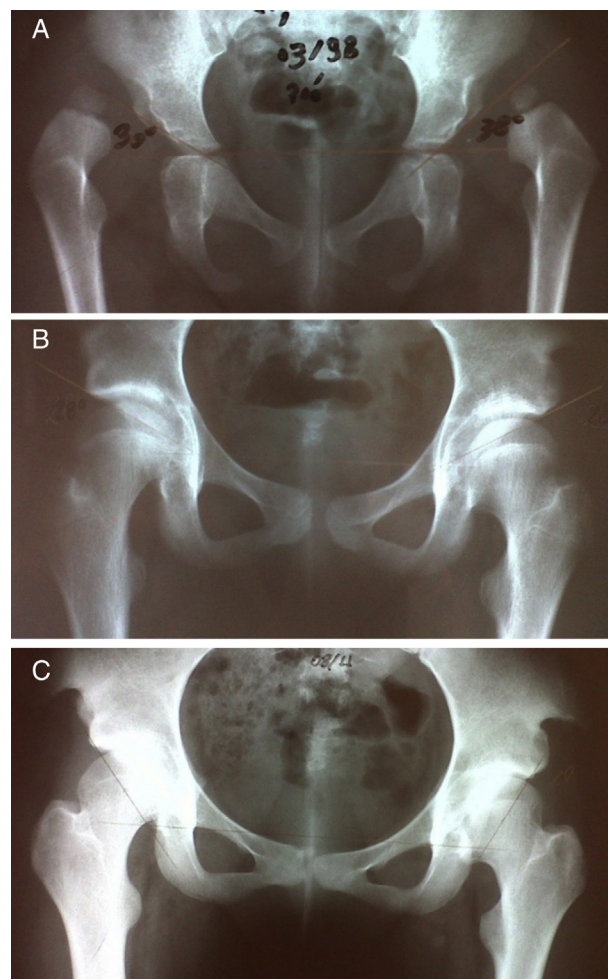
<sup>a</sup> Diferença não significativa em relação à precocidade da intervenção (p = 0,7).<sup>b</sup> Diferença não significativa em relação à precocidade da intervenção (p = 0,09).



**Figura 2 – (A) Paciente feminina, três anos e três meses, Rx pré-operatório em 06/2004. (B) Rx de 01/2005, pós-operatório de três meses do quadril esquerdo e seis meses do quadril direito. (C) Rx de 10/2011, pós-operatório tardio de sete anos do quadril direito e seis anos e nove meses do quadril esquerdo, que apresenta necrose tipo 4 da cabeça femoral.**

O ângulo CE de Wiberg pós-operatório obtido na nossa análise foi de  $19,4^\circ$ , menor do que os ângulos de  $28^\circ$  encontrados por Carvalho Filho et al.,<sup>2</sup> de  $31^\circ (\pm 9)$  e  $32,3^\circ (\pm 11,9)$  por El-Sayed et al.,<sup>24</sup> de  $32,3^\circ (\pm 11,9)$  nos tratados com osteotomia de Salter e de  $36,9^\circ (\pm 10,5)$  nos casos associados ao encurtamento femoral tratados por Tezeren et al.<sup>28</sup>

A classificação radiográfica descrita por Severin permite avaliar o resultado da osteotomia de Salter em médio e longo prazo. No nosso estudo encontramos 65% de quadris com resultado radiográfico satisfatório. Resultados melhores encontraram Carvalho Filho et al.,<sup>2</sup> com 81% de quadris nas classificações I e II, Prado et al.,<sup>21</sup> com 92,8%, Rocha et al.,<sup>23</sup>



**Figura 3 – (A) Paciente feminino, dois anos, Rx pré-operatório em 03/1998. (B) Rx de 07/2007, controle radiográfico pós-operatório de nove anos e oito meses do quadril direito e nove anos e dois meses do quadril esquerdo. (C) Radiografia em 08/2011 com 15 anos e 11 meses de idade, pós-operatório de 13 anos e oito meses do lado direito e 13 anos e dois meses do lado esquerdo.**

com 88,9%, El-Sayed et al.,<sup>24</sup> com 88% (tipos I e II), Bhuyan,<sup>25</sup> com 83,3% e Yagmurlu et al.,<sup>26</sup> com 74% de resultados satisfatórios.

Foi feito encurtamento femoral em 24 quadris, sem diferença na avaliação radiográfica em relação aos casos sem encurtamento. Bertol et al.<sup>20</sup> obtiveram 75% de bons resultados nos casos sem encurtamento e 64,4% nos casos com encurtamento femoral. Prado et al.<sup>21</sup> fizeram encurtamento femoral em todos os pacientes com acometimento bilateral. Sugerem que o encurtamento femoral deve ser usado como método auxiliar no tratamento cirúrgico da DDQ, pois o resultado final depende dos procedimentos empregados na abordagem do problema articular. Relatam que procedimentos de simples reposição em crianças maiores de três anos, por causa dos potenciais diminuídos ou até ausentes de recuperação do desenvolvimento acetabular, trazem resultados insatisfatórios em médio e longo prazo. Ashy et al.<sup>34</sup>

indicam o encurtamento femoral associado à redução cruenta simples em crianças acima de três anos. Tezeren et al.<sup>28</sup> avaliaram seus resultados e encontraram Severin I em 75% e Severin II em 18,7% dos casos tratados sem encurtamento e Severin I em 76,9% e Severin II em 23% nos que fizeram encurtamento femoral e concluíram pela ausência de diferença significativa entre os procedimentos.

No estudo de Salter e Dubos,<sup>22</sup> quando não fizeram o encurtamento femoral, 98% dos resultados nas subluxações foram satisfatórios em pacientes de 18 meses a seis anos; e 93,6% nas luxações em crianças de 18 meses a quatro anos. Nos quadris luxados e operados após os quatro anos, o índice de resultados satisfatórios diminuiu para 56,7%.

Em relação ao tempo de imobilização no pós-operatório, Rocha et al.<sup>24</sup> mantiveram gesso pelvipedálico por 2,5 meses, El-Sayed et al.<sup>25</sup> por dois meses e Sadeghpour et al.<sup>35</sup> por três meses, período maior do que as seis semanas preconizadas neste estudo.

O tempo para retirada de material de síntese variou de três meses a cinco anos e 10 meses, com média de 21,63 meses. Carvalho Filho et al.<sup>2</sup> fizeram a retirada de material de síntese entre oito e 12 semanas de pós-operatório, enquanto Rocha et al.<sup>24</sup> fizeram com um ano de pós-operatório.

Na osteotomia de Salter estão descritas algumas complicações, como infecção superficial e profunda, subluxação, reluxação, condrólise, neuropraxia do nervo ciático e necrose avascular.<sup>22</sup> Nessa amostra houve 15 casos de necrose avascular, sem diferença significativa entre os lados. Não encontramos casos de infecção superficial ou profunda. Houve três casos de reluxação, solucionados com um novo procedimento cirúrgico.

Notamos que nos casos de necrose avascular, especialmente os tipos 3 e 4, sete (16,66%) aconteceram nos pacientes com idade mais avançada e com as luxações mais altas. Esses requereram maior liberação capsular por causa das aderências e da consequente ressecção, visto que a cápsula se apresentava alongada, razão provável para tal incidência ( $p > 0,08$ ).

Bertol et al.<sup>20</sup> encontraram maior índice de lesão fisária no grupo em que foi associado encurtamento femoral ( $p < 0,05$ ), além de mais casos de subluxação e luxação. Prado et al.<sup>21</sup> relataram quatro casos de subluxação (9,5%). Rocha et al.<sup>23</sup> tiveram um caso de subluxação, um de osteonecrose e outro de osteonecrose associado a subluxação.

Chang et al.<sup>11</sup> operaram 63 crianças entre um e três anos de idade pela técnica descrita por Salter e encontraram 30 casos de necrose avascular, sinais precoces em 16, nos dois primeiros anos de pós-operatório, e 14 tardiamente.

Yagmurlu et al.<sup>26</sup> descreveram quatro casos com necrose avascular em 27 quadris operados (14%). Não citaram a classificação usada nem tampouco a provável causa do evento.

Roposch et al.<sup>36</sup> encontraram 73% de necrose avascular (86/118) em seguimento médio de oito anos (um a 19 anos), segundo os critérios de Ogden e Bucholz, nos pacientes tratados com redução incruenta e cruenta e concluíram pela falta de relação com a feitura do encurtamento femoral.

Consideramos que a reluxação e a necrose óssea predis põem a mau resultado funcional e radiográfico. Nos pacientes estudados, os graus encontrados variaram dos tipos I ao IV

de Kalamchi e MacEwen, mais frequentemente do tipo II, com 11,9% (5/42), seguido pelo tipo III, com 9,52% (4/42). Concordamos com Holman et al.,<sup>37</sup> que, nos seus resultados de tratamento com o uso de diversas técnicas em 179 quadris, encontraram 10 casos de necrose, todos classificados como Severin IV ou piores.

## Conclusões

A redução cruenta associada à osteotomia do íliaco descrita por Salter apresenta melhoria estatisticamente significativa dos parâmetros angulares medidos nas radiografias dos pacientes no pré e pós-operatório.

A melhoria não guarda relação com a feitura ou não do encurtamento femoral descrito por Ombrédanne.

Não há diferença significativa quanto aos resultados entre os lados operados.

A necrose avascular da cabeça femoral foi a complicação mais prevalente no grupo estudado e tem relação com as luxações mais altas e com pacientes com idade mais avançada.

## Conflitos de interesse

Os autores declaram não haver conflitos de interesse.

## REFERÊNCIAS

1. Wilkinson AG, Wilkinson S. Neonatal hip dysplasia: a new perspective. *Neo Reviews*. 2010;11(7):e349–62.
2. Carvalho Filho G, Chueire AG, Ignácio H, Carneiro MO, Francese Neto J, Canesin AC. Tratamento cirúrgico da luxação congênita do quadril pós marcha: redução aberta e osteotomia de Salter. *Acta Ortop Bras*. 2003;11(1):42–7.
3. Bowen JR, Kotzias-Neto A. Developmental dysplasia of the hip. Brooklandville: Data Trace Publishing Company; 2006.
4. Wynne-Davies R. Acetabular dysplasia and familial joint laxity: two etiological factors in congenital dislocation of the hip. A review of 589 patients and their families. *J Bone Joint Surg Br*. 1970;52(4):704–16.
5. Dunn PM. The anatomy and pathology of congenital dislocation of the hip. *Clin Orthop Relat Res*. 1976;(119):23–7.
6. Wilkinson JA. A post-natal survey for congenital displacement of the hip. *J Bone Joint Surg Br*. 1972;54(1):40–9.
7. Ortolani M. Un segno poco noto e sua importanza per la diagnosi precoce di prelussazione congenita dell'anca. *La Pediatria*. 1937;45:129–35.
8. Salter RB. The classic. Innominate osteotomy in the treatment of congenital dislocation and subluxation of the hip by Robert B. Salter. *J. Bone Joint Surg (Brit)*. 43B:3:518, 1961. *Clin Orthop Relat Res*. 1978;(137):2–14.
9. Putti V. Early treatment of congenital dislocation of the hip. *J Bone Joint Surg Am*. 1933;15(1):16–21.
10. Ortolani M. Congenital hip dysplasia in the light of early and very early diagnosis. *Clin Orthop Relat Res*. 1976;(119):6–10.
11. Chang CH, Kao HK, Yang WE, Shih CH. Surgical results and complications of developmental dysplasia of the hip – One stage open reduction and Salter's osteotomy for patients between 1 and 3 years old. *Chang Gung Med J*. 2011;34(1):84–92.
12. Ombrédanne L. *Précis clinique et opératoire de chirurgie infantile*. Paris: Masson; 1923.



13. Salter RB. Role of innominate osteotomy in the treatment of congenital dislocation and subluxation of the hip in the older child. *J Bone Joint Surg Am.* 1966;48(7):1413–39.
14. Lloyd-Roberts GC. Osteoarthritis of the hip; a study of the clinical pathology. *J Bone Joint Surg Br.* 1955;37(1):8–47.
15. Gade HG. A contribution to the surgical treatment of osteoarthritis of the hip-joint. Oslo: Grøndahl & Søn; 1947.
16. Wiberg GC. Studies on dysplastic acetabula and congenital subluxation of the hip joint, with special reference to the complication of Osteo-Arthritis. (Translated from the Swedish by Helen Frey). *Acta Chir Scand.* 1939;83. Suppl 58.
17. Severin EA. Contribution to the knowledge of congenital dislocation of the hip joint. Late results of closed reduction and arthrographic studies of recent cases. (Translated from the Swedish by Helen Frey). 1941.
18. Kalamchi A, MacEwen GD. Avascular necrosis following treatment of congenital dislocation of the hip. *J Bone Joint Surg Am.* 1980;62(6):876–88.
19. Estatística por meio da internet. Disponível em: [www.sestatnet.ufsc.br](http://www.sestatnet.ufsc.br). [Online]. [cited 2012 janeiro 15].
20. Bertol P, Ishida A, Macnicol MF. Tratamento da displasia do desenvolvimento do quadril pela técnica de Salter isolada ou associada à osteotomia do fêmur. *Rev Bras Ortop.* 2004;39(5):232–44.
21. Prado JC, Santili C, Baptista PPR. Tratamento da luxação e subluxação congênitas do quadril pela técnica de Salter associada ao encurtamento do fêmur. *Rev Bras Ortop.* 1984;19(6):203–8.
22. Salter RB, Dubos JP. The first fifteen year's personal experience with innominate osteotomy in the treatment of congenital dislocation and subluxation of the hip. *Clin Orthop Relat Res.* 1974;(98):72–103.
23. Rocha VL, Thomé AL, Castro DL, Oliveira LZ, Moraes FB. Avaliação clínica e radiológica após procedimento de Salter e Ombrédanne na displasia de desenvolvimento do quadril. *Rev Bras Ortop.* 2011;46(6):650–5.
24. El-Sayed M, Ahmed T, Fathy S, Zyton H. The effect of Dega acetabuloplasty and Salter innominate osteotomy on acetabular remodeling monitored by the acetabular index in walking DDH patients between 2 and 6 years of age: short- to middle-term follow-up. *J Child Orthop.* 2012;6:471–7.
25. Bhuyan BK. Outcome of one-stage treatment of developmental dysplasia of hip in older children. *Indian J Orthop.* 2012;46(5):548–55.
26. Yagmurlu MF, Bayhan IA, Tuhanioglu U, Kilinc AS, Karakas ES. Clinical and radiological outcomes are correlated with the age of the child in single-stage surgical treatment of developmental dysplasia of the hip. *Acta Orthop Belg.* 2013;79(2):159–65.
27. Abdullah ES, Razzak MY, Hussein HT, El-Adwar KL, Youssef AA. Evaluation of the results of operative treatment of hip dysplasia in children after the walking age. *Alexandria J Med.* 2012;48:115–22.
28. Tezere G, Tukenmez M, Bulut O, Percin S, Cekin T. The surgical treatment of developmental dislocation of the hip in older children: a comparative study. *Acta Orthop Belg.* 2005;71(6):678–85.
29. Ertürk C, Altay MA, Yarimpapuç R, Koruk I, İşikan UE. One-stage treatment of developmental dysplasia of the hip in untreated children from two to five years old. A comparative study. *Acta Orthop Belg.* 2011;77(4):464–71.
30. Dobashi ET, Kiyohara RT, Matsuda MM, Milani C, Kuwajima SS, Ishida A. Tratamento cirúrgico do quadril displásico inveterado. *Acta Ortop Bras.* 2006;14(4):183–9.
31. Haidar RK, Jones RS, Vergroesen DA, Evans GA. Simultaneous open reduction and Salter innominate osteotomy for developmental dysplasia of the hip. *J Bone Joint Surg Br.* 1996;78(3):471–6.
32. Cordeiro EF, Matsunaga FT, Costa MP, Felizola M, Dobashi ET, Ishida A, et al. Análise radiográfica dos fatores prognósticos do quadril displásico inveterado. *Acta Ortop Bras.* 2010;18(4):218–23.
33. Forlin E, Munhoz da Cunha LA, Figueiredo DC. Treatment of developmental dysplasia of the hip after walking age with open reduction, femoral shortening, and acetabular osteotomy. *Orthop Clin North Am.* 2006;37(2):149–60.
34. Ashley RK, Larsen LJ, James PM. Reduction of dislocation of the hip in older children: a preliminary report. *J Bone Joint Surg Am.* 1972;54(3):545–50.
35. Sadeghpour A, Rouhani A, Mohseni MA, Aghdam OA, Goldust M. Evaluation of surgical treatment of developmental dysplasia of the hip for avascular necrosis of femoral head in children. *Pak J Biolog Sci.* 2012;15(8):391–4.
36. Roposch A, Ridout D, Protopapa E, Nicolaou N, Gelfer Y. Osteonecrosis complicating developmental dysplasia of the hip compromises subsequent acetabular remodeling. *Clin Orthop Relat Res.* 2013;471(7):2318–26.
37. Holman J, Carroll KL, Murray KA, Macleod LM, Roach JW. Long-term follow-up of open reduction surgery for developmental dislocation of the hip. *J Pediatr Orthop.* 2012;32(2):121–4.